Alcalai, S. — Ein fall von cysticercus des auges, gehirns, etc. (1895)

HARVARD UNIVERSITY.



LIBRARY

OF THE

MUSEUM OF COMPARATIVE ZOÖLOGY

41326

BEQUEST OF

WILLIAM McM. WOODWORTH.

October 1, 1914.

41,326

Ein Fall von Cysticercus des Auges, Gehirns und Rückenmarks.

LIBRARY
MUS. COMP. ZOOLOGY
CAMBRIDGE, MASS.

INAUGURAL-DISSERTATION

WELCHE

ZUR ERLANGUNG DER DOCTORWÜRDE

IN DER

MEDICIN UND CHIRURGIE

MIT ZUSTIMMUNG

DER MEDICINISCHEN FACULTÄT

DER

FRIEDRICH-WILHELMS-UNIVERSITÄT ZU BERLIN

am 6. August 1895

NEBST DEN ANGEFÜGTEN THESEN

ÖFFENTLICH VERTHEIDIGEN WIRD

DER VERFASSER

Sasson Alcalaï

aus Philippopel.

OPPONENTEN:

Hr. Dr. med. Ramirez del Villar.
- Dd. med. Rafael Aya.
- Dr. med. Matias J. López.

BERLIN.

Buchdruckerei von Gustav Schade (Otto Francke)

Linienstrasse 158.

LIBRARY
MUS. COMP. ZOÖLOGY,
CAMBRIDGE, MASS.

OCT 1 1914

Seinen Eltern

und

Seinem Onkel Nissim J. Alcalaï

in Liebe und Dankbarkeit

gewidmet

vom

Verfasser.

Die Beziehungen des Cysticercus cellulosae zur Taenia solium wurden zuerst von Küchenmeister (1852), Haubner und van Beneden bewiesen.

Die Kenntnis der Finnen, welche beim Schwein, dem Hasen und dem Kaninchen angetroffen werden, reicht bis in die älteste Zeit zurück*).

Bandwürmer werden schon in dem ältesten Buche der Medicin erwähnt, nämlich in dem Papyrus Ebers, der 3400 Jahre vor unserer Zeit niedergeschrieben ist; daselbst wird bereits die Wurzelrinde des Granat-

*) Es liegt die Vermutung nahe, dass Moses aus medicinal-polizeilichen Gründen den Genuss des Fleisches dieser drei Tiere den Juden verboten hat. Den Griechen waren die Finnen (*χαλαζαι*) seit alters her bekannt. Hippocrates, Aristophanes, Aristoteles erwähnten dieselbe als eine den Griechen schon längst bekannte Erkrankung der Schweine.

baumes gegen Bandwurm verordnet. Ebenso wird auch schon von Dioscorides, also beinahe vor 2000 Jahren, die Farnwurzel als Antihelminthicum empfohlen. Beide Mittel haben sich bis auf unsere Tage erhalten, sie stehen in der neuesten Auflage des deutschen Arzneibuches und bewähren ihren Ruf als Bandwurmmittel heute wie vor Tausenden von Jahren.

Der erste beim Menschen constatierte Fall von Cysticercus ist nach Küchenmeister der von Rumler (1588). Der Cysticercus war in diesem Falle die Ursache von Epilepsie. Fanarohn (1650) beobachtete bei einem Priester Cysticerkenepilepsie. Die erste Muskelfinne aus dem Körper des lebenden Menschen wurde in Gegenwart von Wharton durch einen englischen Chirurgen ausgeschnitten.

Adriaan van der Spieghel soll zuerst vor 270 Jahren einen Wurm im Innern des Auges gefunden haben und zwar im Glaskörper eines Pferdeauges. Im Jahre 1830 hat Dr. Schott zu Frankfurt a. M. in der vorderen Augenkammer eines lebenden Menschen eine lebende Schweinefinne entdeckt und durch Hornhautschnitt glücklich herausgezogen.

In den Jahren 1854—1857 hat Albrecht von Graefe mit Hilfe des soeben (1851) von Helmholtz entdeckten Augenspiegels dieses Tier als einen verhältnismässig häufigen Gast in den dunklen Tiefen des menschlichen Auges nachgewiesen.

Ausschliesslich handelt es sich hierbei um die Schweinefinne, Cysticercus cellulosae.

Der Mensch kann nur dadurch Cysticerken aquirieren, dass embryonenhaltige Eier der Taenia solium in seinen Magen gelangen. Allerdings sind einige Fälle mitgeteilt worden, in denen auch der Cysticercus taeniae saginatae beim Menschen constatiert worden sein soll.

Völkers extrahierte nach einer Mitteilung Heller's einen als Cysticercus saginatae von Collberg bestimmten Blasenwurm aus einem menschlichen Auge.

Arndt beschreibt einen Fall von Cysticercus in der Schädelhöhle, der Parasit war hakenlos und wurde daher für Cysticercus taeniae saginatae erklärt. Auch Bitot und Sabrazes bezeichnen in ihrem Falle den vorgefundenen Cysticercus als zur Taenia saginata gehörig. Vorausgesetzt, dass diese Mitteilungen thatsächlich den Cysticercus taeniae saginatae betreffen,

so bleibt doch immerhin das ausserordentlich seltene Vorkommen dieses Cysticercus auffällig. Nicht ganz ausgeschlossen scheint eine Verwechselung mit Missbildungen des Cysticercus cellulosae, wie solche von Lewin aufgefunden wurden.

Zweierlei sind die Wege, auf welchen der Import von Eiern der Taenia solium in den menschlichen Magen stattfindet. Entweder geschieht die Finneninvasion auf dem Wege der Selbstinfection des Trägers oder aber durch Übertragung von Taenieneiern, welche von einem Individuum der Umgebung herstammen. Besonders nahe liegt die Gefahr der Selbstinfection durch den Übertritt reifer Proglottiden in den Magen durch antiperistaltische Darmbewegungen. Zahlreich sind die Ursachen, durch welche Brechreiz und Erbrechen ausgelöst werden.

Gerade der Bandwurmbesitzer wird nicht selten, besonders im nüchternen Zustande, von Erbrechen befallen. Eine Reihe von Fällen ist in der Litteratur bekannt, in denen Bandwurmglieder ja selbst längere Proglottidenketten durch Erbrechen ausgestossen wurden.

Gleichzeitiges Vorkommen von Bandwurm und

Finne bei demselben Menschen ist gelegentlich beobachtet worden, aber nicht regelmässig.

G. Lewin hat 21 Fälle gesammelt, Leukart in der zweiten Auflage seines klassischen Werkes noch 6 hinzugefügt; Blanchard (Zoologie médicale 1889 I 394) zählt schon 31 Fälle. Vielleicht ist es doch häufiger, als man bisher angenommen. A. von Graefe giebt an, dass er unter 80 Fällen von Augencysticercus nur 6mal gleichzeitiges Vorhandensein von Bandwurm gefunden; weit häufiger, dass Stuben- oder Wohnungsgenossen an Bandwurm litten.

Hirschberg hat in den letzten 13 Fällen, in welchen er die Finne durch Schnitt aus dem Auge entbunden, 5mal gleichzeitig oder bald darauf die Anwesenheit des Bandwurms festgestellt, einige Male erst nach Verabreichung entsprechender Mittel. In dem sechsten Falle litt der Vater des Kranken an Bandwurm. Bandwurm im Hause, d. h. in der Familie, ist beinahe ebenso bedenklich, wie Bandwurm im Leibe. Übrigens muss man solche Kranke länger im Auge behalten.

Jedenfalls findet sich die Finnenkrankheit mit einiger Regelmässigkeit nur in denjenigen Gegenden,

wo der gemeine Bandwurm häufiger vorkommt. Mit dem Trinkwasser, mit dem Gemüse . . . . kann das Embryon eingeführt werden; ob dies thatsächlich die häufigere Ursache der Finnenkrankheit beim Menschen darstellt, ist gänzlich unbekannt.

Die Lebensweise (enges Zusammenwohnen, unordentliches Hauswesen) muss von Einfluss sein; das ist von vornherein anzunehmen und wird bestätigt durch die Angabe von Stich, dass die Finnenkrankheit in der ärmeren Bevölkerung häufiger vorkommt. Von den 41 klinischen Fällen mit Augenfinnen, welche in die Augenheilanstalt des Herrn Prof. Hirschberg zur Aufnahme gelangten, sind nur zwei Private.

Der Fall, den ich nun näher schildern will, betrifft einen Arbeiter und ist um so interessanter, als er auf das eclatanteste beweist, wie man mit Hülfe des Augenspiegels eine Gehirnerkrankung diagnosticieren kann, ja, unter Umständen wie hier, eine sichere Diagnose auf Gehirncysticerken zu stellen vermag. Der Fall ist noch insofern beachtenswert, als die Anfangserscheinungen der Erkrankung vom Jahre 1884 datieren und jetzt von Herrn Prof.

Hirschberg statistisch nachgewiesen wurde, dass die Finneninvasionen seit der segensreichen Einführung der obligatorischen Fleischschau immer mehr abnehmen.

Im Anschluss hieran möchte ich zunächst mit den Bemerkungen anfangen, mit denen Herr Professor Hirschberg diesen Fall am 19. Februar 1885 in der Gesellschaft der Charité-Ärzte demonstrierte und die folgendermassen lauteten:

„Meine Herren, der 61jährige Robert Lehmann, der nie in seinem Leben einen Arzt gebraucht und Bandwurm weder bei sich selber noch in seiner Familie beobachtet hatte, bemerkte 14 Tage vor Weihnachten ein Flimmern, dann gelblich-grüne Schatten an dem linken Auge, dessen Sehkraft bis zum Tage der ersten Vorstellung (6. Januar 1885) erheblich abnahm. Das rechte Auge war ganz normal, das linke völlig reizlos, seine Spannung nur ein wenig herabgesetzt, (T—$^1/_2$), Hornhaut klar, Pupille mittelweit, auf Licht reagierend, leichte Linsentrübung in Form des Greisenbogens, sehr feine aber ausgedehnte Häutchen im Glaskörper, Papilla optica sichtbar, zarte Pigmentveränderungen in der Netzhautmitte. Lateralwärts sitzt im Glaskörper ein wohl 10 mm

grosser Blasenwurm, kenntlich am Hydatidenschillern des Blasenrandes, an den selbständigen Bewegungen der Blase wie des Halskopfteiles, nach aussen unten von der Papilla optica; im Augengrunde ist ein rundlicher heller flachausgehöhlter Herd von 5—6 mm Durchmesser sichtbar. Es ist dies das Primärnest des Wurmes. Dieses hat man öfters für einen zweiten Cysticercus gehalten und beschrieben; ja sogar nach glücklicher Extraction des wirklichen Wurmes noch einen natürlich ganz vergeblichen Schnitt durch die Gegend seines Scheinbildes angelegt.

Nach meiner Erfahrung ist im Auge des Menschen stets nur ein Cysticercus*) und auch der Wurm niemals in beiden Augen zugleich vorgekommen.

Das linke Auge unseres Patienten zählte die Finger auf 10′ und zeigte einen Defect der medialen Gesichtshälfte. Ein Defect des medialen oberen Quadranten wird durch das Cysticercusnest erklärt, wie leicht zu sehen, wenn auf die hintere Seite der

*) Sehr selten, vielleicht in 2 bis 3 Fällen überhaupt, ist das Vorkommen von 2 Cysticerken in einem Menschenauge, nur einmal das Vorkommen des Cysticercus in beiden Augen desselben Menschen beschrieben worden.

G. F. Zeichnung ein umgekehrtes Bild des Augengrundes skizzirt.

Cysticercus im Glaskörper bedeutet bei spontanem Verlaufe Verlust der Sehkraft des befallenen Auges; die drei Fälle, welche man als Einkapselung des Wurmes beschrieben, habe ich als eingekapselte Schlauchbildung im Glaskörper erwiesen. Deshalb war natürlich die Operation indiciert. Zunächst überzeugte ich mich zu wiederholten Malen, dass der Wurm auch bei liegender Position des Kranken seinen Platz nicht wechselte und schritt dann am 12. Januar zur Operation.

Die Instrumente wurden auf das sorgfältigste hergerichtet und desinficiert, namentlich die Kapselpincette, mit der ich schon verschiedene Cysticerken geholt, vorher ausgeglüht. Patient wird horizontal gelagert, narkotisiert, und das Auge mit Sublimatlösung ausgewaschen, die laterale Commissur gespalten, um das Operationsterrain freizulegen, der Sperrer eingeführt, der Augapfel stark nach der Nasenseite rotiert, mit dem Zirkel vom lateralen Rande der Hornhaut nun die Strecke von 13 mm nach aussen unten zu abgemessen, hierselbst die Augenbindehaut

mit einer Pincette gefasst und lateralwärts davon eine breite Glaucomlanze kräftig eingestossen und so den Augapfelhäuten ein meridionaler Schnitt von 8 mm Länge beigebracht. Weder Blut, noch Serum, noch Glaskörpersubstanz trat hervor. Sofort wird die Kapselpincette eingeführt, nach hinten oben geschoben, geöffnet, geschlossen und ausgezogen; sie schiebt vor sich her ohne Glaskörperverlust den intacten lebenden Cysticercus von gut 10 mm Länge. Die Bindehaut lässt sich bequem zur Deckung über die Skleralwunde ziehen und durch zwei Nähte vereinigen. Die Heilung erfolgt reizlos.

Heute nach sechs Wochen sieht man garnicht, welches von beiden Augen operiert wurde. Erst wenn man das Unterlid stark abzieht, kann man die Nahtstelle der Bindehaut entdecken. Das Auge hat etwas an Sehkraft gewonnen (etwa $^1/_{10}$ statt $^1/_{20}$), und namentlich ist das G. F. weiter geworden. Der Augengrund ist gut sichtbar, keine Spur von Netzhautablösung nachzuweisen, die Spannung ziemlich normal. Eine Episode aus der Heilungsperiode verdient noch Erwähnung. In der Nacht zum 1. Februar um $3^1/_2$ h. wurde ich zu dem Kranken gerufen, welcher röchelte

und im tiefen Coma lag, so dass ich für sein Leben fürchtete. Respiration und Herzthätigkeit waren zwar regelmässig, jedoch zeitweise so schwach, dass ich zur Reizung mittelst starker Inductionsströme meine Zuflucht nahm. Nach zwei Stunden war die Gefahr vorüber; eine leichte Schwäche der rechten Hand, die auch nicht lange anhielt, bewies, dass er eine leichte Hemiplegie durchgemacht.

Patient hielt sich schon am nächsten Vormittag für völlig gesund, aber einige Tage hindurch zeigte er doch eine leichte Verwirrtheit und verrechnete sich bei einfachen Aufgaben. Er behauptete, leichte Anfälle von „Alpdrücken" schon öfters gehabt zu haben. Die inneren Organe schienen normal, nur dass Situs inversus besteht. (Bestätigt bei der Section.)

Es ist nicht unmöglich, dass der scheinbare Schlaganfall durch einen cerebralen Cysticercus bedingt ward. Symptome eines solchen sah von Graefe bei seinen 90 Fällen von ocularem Cysticercus zweimal, während er die Coexistenz von Hautcysticerken merkwürdigerweise niemals beobachtet hat.

Ich selber habe unter meinen 70 Fällen von Cysticercus des Auges und der Nachbarorgane einmal mit

Sicherheit die Coexistenz von Haut- und Augencysticercus nachgewiesen; so eclatant wie in dem vorliegenden Falle wurden Symptome von Hirncysticercus nie beobachtet.

Im Jahre 1885 erwähnte Herr Prof. Hirschberg diesen Fall in seiner Arbeit über Glaskörperoperationen und im Jahre 1892 in der Arbeit über die Finnenkrankheiten des menschlichen Auges. Hier ist das Ende der Beobachtung mitgetheilt:

Die Sehkraft stieg von $^1/_{20}$ auf $^1/_{12}$ (Sn cc : 15′, mit + 6″ Sn IV in 5″.)

Das G. F. wurde wesentlich erweitert und im inneren oberen Viertel blieb ein mässiger Ausfall, entsprechend der narbigen Netzhautschrumpfung an der Stelle des Primärnestes. Spannung völlig normal.

Noch nach Jahresfrist war das Auge ziemlich gut, obwohl die vorher bestehende Linsentrübung etwas zugenommen; es zählte Finger auf 5′ und las Sn XIII in 8″. Nest- und Schnittnarbe sind mit dem Augenspiegel sichtbar. Aber am 21. Juni 1886 war das Auge bis auf schwachen Lichtschein erblindet, wiewohl reizlos, nicht mehr durchleuchtbar. Es dürfte doch

wohl durch Glaskörperschrumpfung die Netzhaut abgelöst sein.

Im Anschluss hieran möchte ich nun die Krankengeschichte und den Sectionsbefund mitteilen, wie sie aus den Journalen der Charité zu entnehmen sind, wo der Pat. 9 Tage vor seinem Tode gelegen hat.

Am 9. November 1894 kam er in die Nervenstation zur Aufnahme und gab folgende Anamnese an:

Patient Robert Lehmann, Arbeiter, 71 Jahre alt.

Vater an Nervenfieber, Mutter an Schlagfluss gestorben.

Eine Schwester lebt und ist gesund, zwei Geschwister sind in frühester Jugend gestorben.

Seit 1861 verheiratet; die Frau ist gesund, drei Kinder desgl., zwei sind in den ersten Wochen nach der Geburt gestorben.

Patient war von 1841—1850 Soldat.

Als Kind hatte er gastrisches Fieber, war später seiner Angabe nach immer gesund, bis sich im Jahre 1894 bei ihm eine Sehstörung auf dem linken Auge einstellte (vgl. den vorstehenden Bericht aus der Klinik des Herrn Prof. Hirschberg), und er sich deshalb einer Operation unterziehen musste.

Im Mai dieses Jahres stellten sich beim Pat. Mattigkeit, Krämpfe und Zucken im rechten Arm und Bein ein, weshalb er ärztliche Behandlung im Hedwigskrankenhause in Anspruch nahm; dieselbe bestand in Medicin und Einreibungen. Hierauf fand Pat. im September dieses Jahres Aufnahme im Krankenhaus Friedrichshain, das er nach sechswöchentlicher Behandlung auf eigenen Wunsch gebessert verliess.

Pat. kommt jetzt wegen Krämpfe und allgemeiner Schwäche, welche sich nach einem am 6. November 1893 erlittenen Schlaganfall wieder verschlimmert hatte, in die Charité.

Die Krämpfe kommen in unregelmässigen Pausen und beginnen mit Zuckungen des rechten Armes, Beines und der rechten Gesichtsseite. Er spürt ein Kriebeln in den Fingern, schreit dabei stark und fällt schliesslich bewusstlos um. In letzter Zeit kamen drei Anfälle; vor acht Wochen zum letzten Mal. Seitdem kann er schlecht sprechen. Früher sollen auch Zuckungen links aufgetreten sein.

Status: Grosser, kräftig gebauter Mann, mit geringem Paniculus adiposus, von gesunder Hautfarbe. Das Beklopfen des Kopfes ist ihm am vorderen

unteren Winkel des linken Scheitelbeines und der Fossa temporalis links, noch mehr am Hinterhauptsbein oberhalb des Warzenfortsatzes, empfindlich. Kopfhaut nicht schmerzhaft, ebenso nicht die Nervenaustrittsstellen.

Flüstersprache rechts, in zwei Metern Entfernung, links in $^1/_2$ Meter gehört, Luftleitung beiderseits besser als Knochenleitung; letztere ist links stärker als rechts. Linke Pupille enger als rechte, weiss getrübt. Am rechten Auge Coloboma artificiale. Auf dem linken Auge nur hell von dunkel unterschieden. Auf dem rechten Auge kann er mit Convexglas grosse Schriften lesen. Beiderseits nur schwache Lichtreaction, consensuelle und Convergenzreaction vorhanden.

Augenbewegung nicht gestört. Beim Blick nach den Seiten etwas Zucken. Ungeschickt in der Innervation des Mundfacialis, dabei etwas Zittern, keine Differenz beiderseits. Zunge wird gerade, etwas zitternd, herausgestreckt, Zähne sitzen nur sehr wenig fest, Uvula steht etwas nach links, Gaumenbögen werden gleich gehoben. Keine Kau- und Schluckstörungen.

Ob. Extremitäten: Im rechten Arm und Fingern

ist ein feines Zittern bemerkbar, dass bei Bewegungen links wenig, rechts mehr zunimmt. Händedruck mässig kräftig, rechts schwächer als links. Das Dynamometer wird links 40, rechts 20 gedrückt. Keine Ataxie. Bei passiven Bewegungen keine Spannungen. Triceps - Bicepsreflex beiderseits gleich; Bewegung in der Schulter- und Ellenbeuge ohne wesentliche Differenz; keine Lage - Gefühlsstörungen in den Fingern.

Unt. Extr.: Beim Gehen schleift er das rechte Bein etwas nach, geht vorsichtig, kein Romberg; soweit zu prüfen ist, scheint eine leichte Herabsetzung der motorischen Kraft rechts zu bestehen. Bei Bewegungen etwas Schütteln, rechts mehr als links, bei passiven Bewegungen spannt er beiderseits. Patellarreflexe rechts stärker als links. Fussreflexe sehr lebhaft.

Cremaster- und Bauchreflexe gleich stark.

Pinselberührungen werden überall empfunden; für Nadelstiche besteht allgemeine Hyperaesthesie.

Die laryngoskopische Untersuchung ergiebt leichte Schwellung der Epiglottis und Stimmbänder; keine Lähmungserscheinungen an den letzteren.

Pat. ist etwas benommen, beantwortet die an ihn gestellten Fragen nicht immer, giebt den Namen des Monats und Tages richtig, den des Datums leidlich genau an, nennt statt 1894 „1893“, glaubt schon 3—4 Tage im Krankenhause zu sein. Leichte Rechenaufgaben löst er wechselnd (15—12=7) (38—6=12), dabei unaufmerksam, verbessert und wiederholt sich oft, kommt dabei auf allerlei gleichgiltige Dinge zu sprechen, widerspricht sich in seinen Angaben. Er kennt die Bedeutung der ihm vorgesetzten Gegenstände, besinnt sich oft lange, ehe er ihren Namen nennt.

Temperatur nicht erhöht, Atmung regelmässig, Puls desgl., 60 p. Minute.

13. XI. 1894. Stock benennt er richtig, Hammer bezeichnet er als Griff, Haken, Stimmgabel, Nadel ebenfalls. Von den vorgehaltenen Bildern erkennt er den Hund, die Kuh nennt er „Kur“. Er stöhnt laut.

14. XI. 1894. Nachts einen Anfall. Zucken im rechten Arm und Bein, Mund geschlossen, das rechte Auge nach oben verdreht, Kopf nach links; als der Arzt kommt liegt er in Rückenlage, Beine in der

Hüfte und Knie gebeugt. Arm adduciert, rechtwinklig in der Ellenbeuge gebeugt. Lebhaftes Schütteln in beiden Armen und Beinen. Rechter Mundwinkel nach oben verzogen, Bulbi nach rechts, Kopf geradeaus. Der Anfall endigt damit, dass er mit den Armen unruhig herumfährt, die Arme reibt, am Hemd und Bett zupft.

„Lehmann!“ — „Ja! na! ja! ne! Streck nicht die Zunge heraus, gieb nichts her. Die Lider lassen sich öffnen, dann Zucken im Orbicularis, deutliche Pupillenreaction ist nicht sichtbar. Kiefer lässt sich öffnen, bei passiven Bewegungen lässt sich der linke Arm gut bewegen; der rechte bleibt dagegen stark gespannt, ebenso der Kopf nach rechts. Puls 68, Atmung ruhig, mehrmals Erbrechen.

16. XI. 1894. Urin trübe, kein Zucker, kein Eiweiss. Anfälle nicht mehr aufgetreten, verwirrt, sehr heiter, starker Spasmus der rechten Extremitäten.

17. XI. 1894. Nachts wiederholte Krämpfe links, etwas Stöhnen. Linkes Auge steht nach rechts, zeigt nicht die Zunge.

Nachmittags, des morgens war er verwirrt. Seit

mittag drei Anfälle, jetzt ein kurzer Anfall. Zucken in beiden Beinen, im linken Arm und linken Facialis, Kopf nach links, Augen nach rechts, rechter Arm in Beugecontractur. Hinterher linker Arm und linkes Bein schlaff. Rechte Seite durchweg spastisch. Augen stehen nach rechts, Kopf kann passiv nach links und rechts bewegt werden, geht aber nach links herüber.

Seit gestern abend in kurzen Pausen beständige Anfälle, jetzt starkes Trachealrasseln, klonische Zuckungen im ganzen linken Facialis, im oberen rechten Facialis ebenfalls. Sehr lebhaft im rechten Arm und linken Bein, Kopf und Augen nach links, Kopf mit Schweiss bedeckt, Gesicht cyanotisch. Zeitweise nystagmusartige Zuckungen nach links, 1—4 pro Secunde.

In der Zwischenzeit sind die Extremitäten ziemlich schlaff. P. R. beiderseits nicht zu erzielen, Fussreflexe ebenfalls nicht.

Alle diese Symptome sind überaus characteristisch für Gehirn- und Rückenmarkscysticerken, so dass die Diagnose sichergestellt werden konnte, und durch die Section bestätigt wurde.

Patient starb am 18. XI. 1894 und die Section welche am 19. vorgenommen wurde, ergab folgendes:

Die Leiche war senil und abgemagert; ohne Ödeme; der linke Bulbus ist schlaff; an Stelle der Linse sieht man einen trüben, etwa hanfkorngrossen Körper von unregelmässiger Form. — Vor ca. 10 Jahren soll er wegen Cysticercus operiert worden sein.

Die Augenoperation, publiciert von Prof. Hirschberg: Berliner Klin. Wochenschrift 1892 No. XIV Fall V.

Sämtliche inneren Organe sind in der Weise umgedreht, dass sie genau das Spiegelbild eines normal entwickelten Situs darbieten. Die Umdrehung ist sowohl im Thorax wie im Abdomen eine complette und erstreckt sich nicht nur auf Herz, Lungen, Leber, Milz, Magen und Darmtractus, sondern auch auf die Gefässe, so dass z. B. die Vena cava links von der Aorta verläuft. Der Truncus anonymus liegt auf der linken Seite. Der rechte Nervus recurrens schlägt sich um den Arcus aortae herum wie normalerweise der linke; während der linke sich wie normalerweise der rechte verhält.

Schädeldach mit Dura fest verwachsen, an der Convexität des Gehirns, sowie an der Basis finden sich mehrere Cysticerken, die sich zum Teil noch als Blasen darstellen, zum Teil verkalkt sind. Im linken Ventrikel findet sich ein im Ependym festsitzender und ein freier Cysticercus. In beiden Hemisphären in der weissen Substanz nahe der Oberfläche liegen ebenfalls mehrere. Beide Ventrikel sind stark ausgedehnt und mit klarer Flüssigkeit gefüllt. Das Ependym granuliert. Der IV. Ventrikel ist zum Teil obliteriert. In demselben findet sich ein veralteter Cysticercus. Am Rückenmark liegen zwischen Dura und Pia sieben Cysticerken, sämtlich blasenförmig und bis zu Bohnengrösse. Zuletzt möchte ich das linke aequatorial durchschnittene, s. Z. von Herrn Prof. Hirschberg vom Cysticercus befreite Auge kurz beschreiben:

Die Umrisse sind unregelmässig, an beiden Seiten befindet sich eine Einziehung, deren Rechte (nasale) grösser ist als die Linke (temporale).

Sämtliche Häute nehmen an der (cadaverösen) Einziehung teil. Die Cornea ist eingedrückt und trübe, hinter ihr gleich befindet sich eine schwarze

Lamelle, welche in das Corpus ciliare übergeht und der Iris entsprechend einen Einschnitt in der Mitte zeigt, welcher der durchschnittenen Pupille entspricht. Die Pupille ist klein und unregelmässig, die vordere Kammer ist obliteriert bis auf einen ganz schmalen Spalt.

Hinter dem nasalen Abschnitt des geschrumpften Corpus cillare befindet sich die Linse, flach im ebenfalls geschrumpften Glaskörper liegend und reicht bis vor die entsprechende (rechte) Einziehung. Dabei ist die Linse weisslichgrau und hat schwarze Pigmentanhäufungen an der sichtbaren Oberfläche, besonders nach vorne zu. Der Glaskörper ist im ganzen trübe und geschrumpft und als ob die hintere Linsenkapsel mit ihm verwachsen wäre. In demselben merkt man sehnige Streifen, welche bis zum hinteren Pol reichen und hier an eine Schwarte gelangen. Letztere ist das Auffälligste im Innern des Auges und nimmt eine Fläche von ca. einem 5-Pfennigstück ein. Dies scheint der ursprüngliche Sitz des Cysticercus zu sein. Nach der linken (temporalen) Seite geht die Schwarte in die Hyalodea über, nach rechts scheint sie frei zu enden, indem sie allmählich dünner wird.

An der zweiten Hälfte des Querschnittes bemerkt man dieselben Eigentümlichkeiten, nur ausgesprochener. Die Schwarte verdeckt hier einen grossen Teil der Papilla optica.

Am Schlusse erfülle ich die angenehme Pflicht, meinem verehrten Lehrer, Herrn Prof. Dr. Hirschberg, für die Anregung zu dieser Arbeit, sowie auch Herrn Dr. Laehr und Herrn Dr. Hansemann für ihre liebenswürdige Unterstützung meinen verbindlichsten Dank auszusprechen.

Litteratur.

Hirschberg: Über die Finnenkrankheit des menschlichen Auges.

Charité-Annalen.

Eulenburg's Encyclopädie.

Panas: Traité des maladies des yeux. Paris 1894.

Fuchs: Lehrbuch der Augenheilkunde. Vierte Auflage. 1894. Wien.

Mosler und Peiper: Tierische Parasiten.

Thesen.

I.

Die Magenpumpe ist für den Arzt wichtiger als alle Antidote.

II.

Bei Gehirnerkrankungen von zweifelhafter Ätiologie, namentlich Epilepsie und Apoplexie, ist die Untersuchung der Stühle auf Bandwurm erforderlich, um eine Wahrscheinlichkeitsdiagnose auf Gehirncysticerken zu stellen.

III.

Bei der Behandlung der chron. Gonorrhoe muss zuerst eine eventuell vorhandene Urethritis posterior beseitigt werden.

Lebenslauf.

Verfasser dieser Arbeit, Sasson Alcalaï, mosaischer Religion, wurde am 12. September 1872 als Sohn des Kaufmanns M. J. Alcalaï in Philippopel geboren. Er besuchte bis Ende des Jahres 1888 die Alliance-Schulen von Constantinopel und Philippopel, darauf noch einige Zeit die „Institution Springer“ zu Paris und zuletzt das Institut von Dr. Goldmann zu Hamburg.

Im April 1891 wurde er in der Königlichen Universität zu Berlin immatriculiert, um sich dem Studium der Medicin zu widmen. Am 22. Februar 1895 bestand er das Tentamen medicum und am 5. März 1895 das Examen rigorosum.

Während der Sommerferien des Jahres 1893 war er an der Königlichen chirur. Universitäts-Klinik, vom 1. September 1893 bis zum 1. März 1894 auf der I. med. Klinik des Herrn Geheimrats Leyden, vom 1. August 1893 bis 1. Januar 1894 in der Poliklinik für innere Krankheiten des Herrn Sanitätsrats Dr. Riess, während der Sommerferien des Jahres 1894 in der Augenklinik des Herrn Prof. Deutschmann zu Hamburg und zuletzt in der Königl. Augenklinik des Herrn Geheimrats Schweigger sowie in der gynäkologischen Klinik des Herrn Prof. Landau beschäftigt.

Während seiner Studienzeit besuchte er die Vorlesungen, Kliniken und Curse folgender Herren:

v. Bergmann, Brieger, Busch, E. du Bois-Reymond, A. Fränkel, Gluck, Güterbock, Hartmann (†), O. Hertwig, Heymann, Hirschberg, v. Hofmann (†), Klemperer, Katz, Kundt (†), Landau, Lassar, L. Lewin, Leyden, Mendel, Munk, Nitze, Olshausen, Rawitz, Winter, R. Virchow, Waldeyer.

Allen diesen Herren, seinen hochverehrten Lehrern, spricht Verfasser seinen herzlichsten Dank aus.
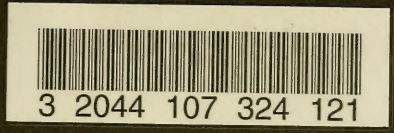
GAYLORD BROS.
MAKERS
SYRACUSE, - N.Y.